

EXCURSÃO SISTÓLICA DO PLANO DO ANEL MITRAL COMO INDICADOR DA FRAÇÃO DE EJEÇÃO DO VENTRÍCULO ESQUERDO

MITRAL ANNULAR PLANE SYSTOLIC EXCURSION AS AN INDICATOR FOR LEFT VENTRICULAR EJECTION FRACTION

Autores

Marlene Madeira - Escola Superior de Saúde Dr. Lopes Dias - Instituto Politécnico de Castelo Branco, BSc

Carlos Alcaface - Escola Superior de Saúde Dr. Lopes Dias - Instituto Politécnico de Castelo Branco | Unidade Local de Saúde da Guarda, BSc

Mauro Mota - Escola Superior de Saúde de Viseu | UICISA: E - Unidade de Investigação em Ciências da Saúde: Enfermagem | Unidade Local de Saúde da Guarda, MScN RN

Centro de execução do trabalho

Escola Superior de Saúde Dr. Lopes Dias
Instituto Politécnico de Castelo Branco

Conflitos de interesse

A equipa de investigação declara a não existência de conflitos de interesse na realização do estudo

Fontes de Financiamento

Não existiu qualquer fonte de financiamento de contribuição para a realização do estudo

Contacto do autor responsável

calcaface@ipcb.pt

Tipo de artigo

Artigo de Investigação

Resumo

Introdução

A excursão sistólica do plano do anel da mitral é um marcador ecocardiográfico derivado do modo M, que permite avaliar a função longitudinal do ventrículo esquerdo. Tem sido sugerida como complemento à determinação da fração de ejeção em doentes com qualidade de imagem subótima e em doentes em situação de emergência cardiovascular.

Objetivo

O objetivo deste estudo foi avaliar a precisão da excursão sistólica do plano do anel da mitral na previsão da fração de ejeção do ventrículo esquerdo e avaliar a sua correlação com os outros marcadores da função ventricular.

Métodos e materiais

O estudo realizado foi observacional, transversal e de abordagem quantitativa com indivíduos admitidos, consecutivamente, no serviço de Cardiopneumologia de um hospital da região centro de Portugal, no período compreendido entre 1 de outubro de 2014 e 31 de janeiro de 2015. Foi realizado ecocardiograma transtorácico convencional a todos os indivíduos e registados parâmetros como a excursão sistólica do plano do anel da mitral, a fração de ejeção do ventrículo esquerdo, as velocidades miocárdicas sistólicas e o diâmetro da câmara ventricular esquerda.

Resultados principais

No estudo foram incluídos 99 indivíduos, 51 (51.51%) são do género masculino e 48 (48.48%) do género feminino. A média de idades observada foi de 54,05 anos sendo que estas se compreendem entre os 31 e os 81 anos. Verificou-se correlação positiva, moderada a forte e estatisticamente significativa da fração de ejeção do ventrículo esquerdo, tanto com a excursão sistólica do plano do anel da mitral septal ($r=0,729$; $p<0,001$), como com a excursão sistólica do plano do anel da mitral lateral ($r=0,657$; $p<0,001$). A correlação entre a excursão sistólica do plano do anel da mitral e o diâmetro do Ventrículo Esquerdo é negativa e estatisticamente significativa. A associação entre as velocidades miocárdicas sistólicas e a excursão sistólica do plano do anel da mitral verificou-se ser forte, positiva e estatisticamente significativa, tanto ao nível do septo como da parede lateral ($r=0,667$, $p<0,001$ vs $r=0,721$, $p<0,001$, respetivamente).

Conclusão

A excursão sistólica do plano do anel da mitral é um método ecocardiográfico quantitativo simples e rápido, que reflete a função sistólica do ventrículo esquerdo, podendo ser considerada um preditor preciso da fração de ejeção do ventrículo esquerdo.

Palavras-chave

Sístole [G09.330.580.880]; Disfunção Ventricular Esquerda [C14.280.945.900]; Pressão Sanguínea [E01.370.600.875.249]

Abstract

Introduction

The systolic excursion of the mitral annulus plane is an echocardiographic marker derived from the M mode, which allows the assessment of left ventricular longitudinal function. It has been suggested as a complement to the determination of the ejection fraction in patients with suboptimal image quality and in patients in a cardiovascular emergency situation.

Objective

The aim of this study was to assess the accuracy of systolic excursion of the mitral annulus plane in predicting left ventricular ejection fraction and to assess its correlation with other markers of ventricular function.

Materials and Methods

The study carried out is observational, cross-sectional and with a quantitative approach with individuals admitted consecutively to the Cardiopneumology service of a hospital in the central region of Portugal, in the period between October 1, 2014 and January 31, 2015. Conventional transthoracic echocardiography was performed on all individuals and parameters such as systolic excursion of the mitral annulus plane, left ventricular ejection fraction, systolic myocardial velocities and the diameter of the left ventricular chamber were recorded.

Results

The study included 99 individuals, 51 (51.51%) are male and 48 (48.48%) are female. The average age observed was 54.05 years, ranging from 31 to 81 years.

There was a positive, moderate to strong and statistically significant correlation between left ventricular ejection fraction, both with systolic excursion of the mitral annulus plane S ($r = 0.729$; $p < 0.001$) and with systolic excursion of the mitral annulus plane L ($r = 0.657$; $p < 0.001$). The correlation between systolic excursion of the mitral annulus plane and left ventricular diameter is negative and statistically significant. The association between systolic myocardial velocities and systolic excursion of the mitral annulus plane was found to be strong, positive and statistically significant, both at the level of the septum and the lateral wall ($r = 0.677$, $p < 0.001$ and $r = 0.721$, $p < 0.001$, respectively)

Conclusion

systolic excursion of the mitral annulus plane is a simple and fast quantitative echocardiographic method that reflects left ventricular systolic function and can be considered an accurate predictor of left ventricular ejection fraction.

Keywords

Systole [G09.330.580.880]; Ventricular Dysfunction, Left [C14.280.945.900]; Blood Pressure [E01.370.600.875.249]

Introdução

O encurtamento longitudinal do ventrículo esquerdo (VE) desempenha um papel importante na função sistólica, podendo a sua eficácia ser avaliada medindo a excursão sistólica do plano do anel da mitral (MAPSE). Esta medição, derivada do modo M, é simples, facilmente adquirida, consome pouco tempo e é aparentemente reprodutível^(1,2). A quantificação precisa da fração de ejeção do ventrículo esquerdo (FEVE), por ecocardiografia, requer tempo e experiência por parte do operador. Alguns aspetos são determinantes, com especial destaque para a dificuldade na definição dos bordos do endocárdio. Existem registos de que, em cerca de metade dos pacientes com enfarte agudo do miocárdio, a determinação da FEVE pelo método de Simpson biplanar não é calculada com precisão, devido à incapacidade de visualizar rigorosamente a interface sangue-tecido. Da mesma forma, em populações idosas, quase um terço dos indivíduos tem imagens tecnicamente difíceis que impedem o cálculo exato da FEVE^(3,4). Para além disso, a FEVE reflete a função das fibras miocárdicas na direção radial e circunferencial (ao usar a fórmula de Teichholz) ou representa o resultado de todos os componentes (quando medida pelo método de Simpson biplanar), mas nunca avalia especificamente a função longitudinal. Estudos histológicos demonstram a orientação longitudinal e circunferencial das fibras do miocárdio, resultando a função sistólica da contração de todas essas fibras. A MAPSE traduz a contração das fibras longitudinais e representa o encurtamento dessa dimensão em determinada parede ventricular⁽⁵⁾.

Atualmente, o avanço tecnológico permite avaliar a função sistólica do VE com enorme precisão. Desde o Doppler tecidual, passando pela ecocardiografia tridimensional, ou o estudo da deformação miocárdica, há uma série de ferramentas que permitem um estudo assertivo da função cardíaca. O Doppler tecidual pulsado permite medir as velocidades miocárdicas e pode ser mais sensível do que o ecocardiograma convencional na deteção de anormalidades na função sistólica e diastólica do VE^(5,6). Um estudo recente demonstrou que, em pacientes com insuficiência cardíaca com FEVE preservada, as velocidades miocárdicas sistólicas se correlacionam significativamente com a MAPSE,

tanto em repouso como durante o exercício⁽⁷⁾. Há, no entanto, uma condição essencial comum a estas técnicas: a necessidade de uma boa qualidade de imagem. A MAPSE é mensurável na maioria dos pacientes independentemente da qualidade da imagem, sendo uma boa solução perante janelas acústicas mais difíceis. A MAPSE foi proposta como um parâmetro ecocardiográfico clinicamente útil e bem estabelecido para a avaliação da função longitudinal do VE, correlacionando-se com sua a função sistólica global^(8,9). Tem como vantagem o facto de poder ser realizada na quase totalidade dos doentes, porque não depende da definição dos bordos do endocárdio ou da visualização adequada do ápex do VE. O anel mitral é quase sempre visualizado, mesmo nas situações em que a imagem ecocardiográfica é pobre⁽¹⁰⁾.

O anel mitral tem forma e movimento complexo e a sua excursão longitudinal em direção ao ápex durante a sístole tem sido correlacionada com a qualidade da função ventricular esquerda. No entanto, é importante realçar que esta relação de cumplicidade existente entre o valor da FEVE e a MAPSE é mais consistente em situações de contratilidade homogénea, perdendo força nos casos em que se verificam alterações segmentares da contratilidade⁽⁵⁾. Estudos anteriores demonstram que a MAPSE pode ser usada como marcador ecocardiográfico simples e sensível, com potencial preditor de algumas doenças cardiovasculares em desenvolvimento, onde a função longitudinal é afetada antes da circunferencial^(1,11-13). Em situações emergentes, onde o tempo consumido é ainda mais valorizável, a MAPSE pode ser vista como um método eficaz e reprodutível da FEVE. Do seu lado está a rapidez e a facilidade na sua obtenção, mesmo para operadores menos experimentados⁽¹⁴⁾.

O objetivo desta investigação foi avaliar a fiabilidade da MAPSE na previsão da FEVE e avaliar a forma como se correlaciona com outros marcadores da função ventricular.

Materiais e Métodos

Desenho de Estudo

Estudo observacional, transversal e de abordagem quantitativa com indivíduos admitidos, consecutivamente, no serviço de Cardiologia de um hospital da região centro de Portugal, no período compreendido entre 1 de outubro de 2014 e 31 de janeiro de 2015. Foram incluídos todos os indivíduos que realizaram ecocardiograma transtorácico no referido serviço e excluídos os que apresentaram doença valvular, patologia cardíaca estrutural, patologia congénita e portadores de dispositivo cardíaco implantável. Foi realizado ecocardiograma transtorácico a todos os indivíduos, seguindo as guidelines da Associação Europeia de Ecocardiografia⁽¹⁵⁾.

O ecoDoppler cardíaco foi efetuado numa sala arejada, com uma temperatura amena e sem entrada de luz direta. Foi registado num equipamento da marca Toshiba® e modelo Xario XG®, com recurso a uma sonda de frequência 2.4 – 4.5 MHz. Para a realização do exame, o paciente, exposto o abdómen e tórax, posicionou-se em decúbito lateral esquerdo com o membro superior esquerdo atrás da cabeça. Quanto à metodologia na recolha dos dados, para a quantificação da MAPSE, recorreu-se ao plano apical de 4 câmaras. Foi feita a medição da excursão longitudinal do anel da mitral com recurso ao modo-M. Para isso fez-se passar a linha sobre a zona de inserção do anel mitral e a parede septal, repetindo o mesmo procedimento para a parede lateral. Aquando da aquisição da imagem através da realização de modo-M a calha do movimento foi definida como a posição diastólica final do anel (coincidente com a ponta do complexo QRS) e o pico foi definido como o ponto de excursão sistólica máxima (figura 1). A MAPSE foi considerada normal quando apresenta valores superiores a 11 mm para mulheres e superiores a 13 mm para homens, encontrando-se severamente deprimida para valores inferiores a 6 mm para ambos os géneros⁽⁴⁾.

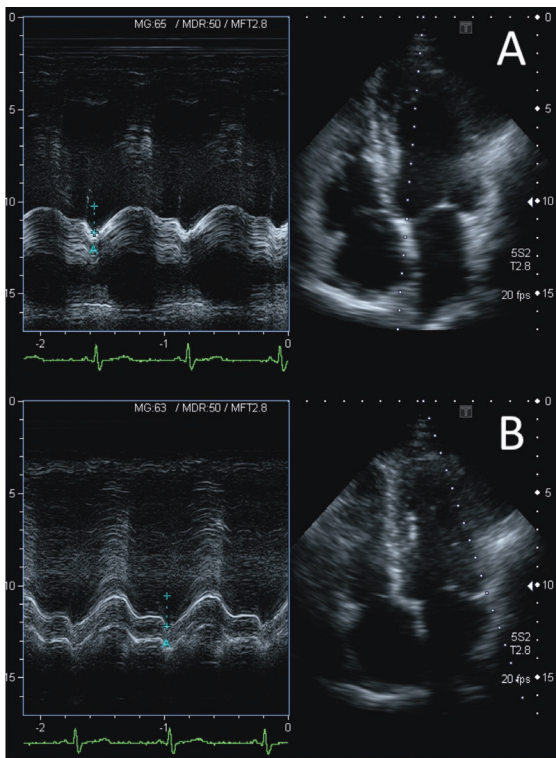


Figura 1 - Método de aquisição da MAPSE (A- septal; B- lateral). Fonte: Autoria própria.

A FEVE foi determinada pelo método de Simpson biplanar e o diâmetro telediastólico do VE foi medido por modo M.

O Doppler tecidual pulsado foi utilizado com recurso ao plano apical de 4 câmaras e com a amostra a ser colocada na zona do anel mitral junto à parede lateral, sendo de seguida, registadas e analisadas as curvas de velocidade, resultantes da utilização simultânea do Doppler pulsado. Repete-se o mesmo procedimento junto ao septo. A partir das curvas de velocidades do Doppler tecidual, foram medidos os picos máximos sistólicos (S'), correspondentes às velocidades miocárdicas ao nível do anel mitral (septal e lateral).

Amostra

Foram incluídos todos os indivíduos com idade superior a 18 anos que realizaram ecocardiograma convencional no referido serviço. Foram definidos como critérios de exclusão todos os indivíduos com doença valvular cardíaca, patologia cardíaca estrutural, shunt sistémico pulmonar e pacientes portadores de Pacemaker ou outro dispositivo implantável.

Variáveis recolhidas

Quanto às variáveis recolhidas durante o estudo, o género foi a única variável de carácter qualitativo. Das variáveis quantitativas recolhidas fazem parte a idade, índice de massa corporal (IMC), FEVE, diâmetro do VE, a excursão sistólica do plano do anel da mitral na parede lateral (MAPSE L), a excursão sistólica do plano do anel da mitral no septo (MAPSE S), a velocidade miocárdica sistólica anular lateral (S' lateral) e a velocidade miocárdica sistólica anular septal (S' septal).

Análise Estatística

Para a análise estatística foi usado o programa SPSS® (*Statistical Product and Service Solutions*) versão 22.0. Para a caracterização da amostra foi realizada uma análise descritiva simples, de frequências relativas e absolutas, medidas de dispersão (desvio padrão) e medidas de tendência central (médias).

Para verificar a distribuição das variáveis quanto à sua normalidade utilizou-se o teste de *Kolmogorov-Smirnov* e foi utilizada a significância estatística de $p < 0,05$ para um intervalo de confiança de 95%.

Tendo em conta o objetivo principal do estudo, a associação entre as variáveis foi efetuada segundo as correlações de *Spearman* (teste não paramétrico) para variáveis com distribuição não normal e *Pearson* (teste paramétrico) para variáveis com distribuição normal.

Considerações éticas

A recolha de dados apenas foi iniciada após parecer positivo da comissão de ética da Unidade Local de Saúde da Guarda.

Este estudo respeitou e preservou a confidencialidade de todos os dados e informações recolhidos. Todos as informações relativas aos indivíduos incluídos na investigação foram codificadas, tornando impossível a identificação dos mesmos.

Declara-se não existir conflito de interesses.

Resultados

No estudo foram incluídos 99 indivíduos, 51 (51.5%) são do género masculino e 48 (48.5%) do género feminino. A média de idades observada foi de 54,05 anos ($\pm 10,1$) sendo que estas se compreendem entre os 31 e os 81 anos (Tabela 1).

Tabela 1 - Dados antropométricos

	Mínimo	Máximo	Média	Desvio Padrão
Idade (anos)	31	81	54,05	10,10
IMC (Kg/m²)	20,55	35,49	25,62	2,56

Legenda - IMC: Índice de massa corporal

Foi avaliado o diâmetro do VE, que apresentou dimensões compreendidas entre 46 e 64 mm e o seu valor médio é de 53,9 mm. A FEVE apresentou valores que variaram entre os 36,2% e os 72,2% e o seu valor médio de 59,4% sendo que, 29 indivíduos apresentavam FE diminuída e os restantes 70 indivíduos apresentavam uma FE normal. Os valores da MAPSE L apresentam-se entre 7,6 mm e 23,4 mm sendo que a média é 15,4 mm. Os valores da MAPSE S têm valores entre 5,8 mm e 17,2 mm e o seu valor médio é 12,9 mm. Nota-se que dos indivíduos que faziam parte da amostra, 18 indivíduos apresentavam valores de MAPSE L abaixo do normal e 33 indivíduos apresentavam valores de MAPSE S abaixo do normal.

Quanto à velocidade miocárdica sistólica, o S' Lateral varia entre 5,3 e 17 cm/s e a média é 9,6 cm/s. O S' Septal apresenta valores entre 4,1 e 12,8 cm/s, sendo a média de 7,8 cm/s (Tabela 2).

Tabela 2 - Características das variáveis em estudo

	Mínimo	Máximo	Média	Desvio Padrão
Diâmetro do VE (mm)	46	64	53,9	10,10
FEVE (%)	36,2	72,2	59,4	2,56
MAPSE L (mm)	7,6	23,4	15,4	3,31
MAPSE S (mm)	5,8	17,2	12,9	2,54
S' lateral (cm/s)	5,3	17	9,6	2,78
S' septal (cm/s)	4,1	12,8	7,8	2,06

Legenda - VE - Ventrículo Esquerdo; FEVE: fração de ejeção do ventrículo esquerdo; MAPSE L: excursão sistólica do plano do anel da mitral na parede lateral; MAPSE S: excursão sistólica do plano do anel da mitral no septo; S' lateral: velocidade miocárdica sistólica anular lateral; S' septal: velocidade miocárdica sistólica anular septal.

Na relação entre os valores da MAPSE (da parede septal e da parede lateral) e o diâmetro do VE recorreu-se à análise de *Pearson* e *Spearman*, respetivamente. Verificou-se que a correlação, tanto entre a MAPSE S, como entre a MAPSE L e o diâmetro do VE é negativa e estatisticamente significativa (Tabela 3).

Tabela 3 - Correlação entre MAPSE e Ventrículo Esquerdo

	Diâmetro Ventrículo Esquerdo (mm)	
MAPSE S (mm)	p	<0,001
	r	-0,308
MAPSE L (mm)	p	<0,001
	r	-0,290

Legenda - MAPSE L: excursão sistólica do plano do anel da mitral na parede lateral; MAPSE S: excursão sistólica do plano do anel da mitral no septo;

Recorrendo às medidas de associação de *Spearman* para verificar se existe correlação entre os valores da MAPSE S e a FEVE, e através da medida de associação de *Pearson* para verificar se existe correlação entre os valores da MAPSE L e FEVE, verificou-se que a correlação é positiva e estatisticamente significativa ($p < 0,001$; $r = 0,729$ e $p < 0,001$; $r = 0,657$, respetivamente). A correlação observada entre as variáveis é forte e moderada, respetivamente (Tabela 4).

Tabela 4 - Correlação entre a MAPSE e a fração de ejeção do ventrículo esquerdo

	FEVE (%)	
MAPSE S (mm)	p	< 0,001
	r	0,729
MAPSE L (mm)	p	< 0,001
	r	0,657

Legenda - MAPSE L: excursão sistólica do plano do anel da mitral na parede lateral; MAPSE S: excursão sistólica do plano do anel da mitral no septo;

Na associação entre a idade e a FEVE recorreu-se à análise de *Pearson*, verificou-se que a correlação é moderada, negativa e estatisticamente significativa ($p < 0,001$; $r = -0,421$). Constata-se ainda que a idade e a FEVE se encontram inversamente relacionados. Para verificar se existe associação entre a idade e a MAPSE L e a MAPSE S, recorreu-se à análise de *Pearson*. Verificou-se que a correlação é negativa e estatisticamente significativa ($p < 0,001$; $r = -0,451$ e $p < 0,001$; $r = -0,521$, respetivamente), sendo a correlação moderada. Com esta correlação constata-

se que com o aumento da idade os valores da MAPSE diminuem (Tabela 5).

Tabela 5 - Correlação entre idade e as variáveis FEVE e MAPSE

		FEVE (%)	MAPSE L (mm)	MAPSE S (mm)
Idade	p	<0,001	<0,001	<0,001
	r	-0,421	-0,451	-0,521

Legenda – FEVE: fração de ejeção do ventrículo esquerdo; MAPSE L: excursão sistólica do plano do anel da mitral na parede lateral; MAPSE S: excursão sistólica do plano do anel da mitral no septo

Com a finalidade de verificar a associação entre a S'septal com a MAPSE S recorreu-se à análise de *Pearson* e constatou-se que esta é positiva e estatisticamente significativa ($p < 0,001$; $r = 0,667$), havendo uma correlação forte entre as duas variáveis (Tabela 6).

Tabela 6 - Correlação entre S' septal e MAPSE S

		S'septal (cm/s)
MAPSE S (mm)	p	<0,001
	r	0,667

Legenda – MAPSE S: excursão sistólica do plano do anel da mitral no septo; S'septal: velocidade miocárdica sistólica anular septal.

Para verificar qual a relação entre a S'lateral com a MAPSE L recorreu-se à análise de *Pearson*. Verificou-se que é positiva e estatisticamente significativa ($p < 0,001$; $r = 0,721$), demonstrando que existe uma correlação forte entre as variáveis (Tabela 7).

Tabela 7 - Correlação entre S'lateral e MAPSE L

		S'lateral (cm/s)
MAPSE L (mm)	p	<0,001
	r	0,721

Legenda – MAPSE L: excursão sistólica do plano do anel da mitral na parede lateral; S'lateral: velocidade miocárdica sistólica anular lateral.

Discussão

A simplicidade, a rapidez na execução e o facto de poder ser realizada de forma correta por profissionais com pouca experiência, fazem da MAPSE um parâmetro de enorme aplicabilidade, mas é pela eventual capacidade preditiva que tem em relação à FEVE que se lhe atribui a devida importância.

Os dados desta investigação permitem afirmar que a MAPSE S e a MAPSE L têm com a FEVE uma correlação forte e moderada, respetivamente, estando os valores da MAPSE e da FEVE diretamente relacionados. Esta conclusão está alinhada com o resultado de outros estudos que afirmam que a medição da MAPSE é um bom preditor da FEVE, podendo ser usada como indicador da função sistólica do VE ^(4,16). Apesar da estreita relação entre FEVE e MAPSE, os dois parâmetros não representam, objetivamente, a mesma coisa. O conhecimento atual permite afirmar que, enquanto a MAPSE informa exclusivamente acerca da função longitudinal do miocárdio ventricular em determinada parede, a FEVE avalia a função radial e circunferencial, que dependendo do método, assume a quase totalidade dos segmentos, sendo por isso um parâmetro mais representativo da função global do VE. Podemos então assumir que estes dois parâmetros, mais do que concorrentes são complementares, sendo essa ideia reforçada pela observação de pacientes com idade avançada, hipertrofia miocárdica ou disfunção diastólica com fração de ejeção preservada, onde a função do coração no eixo longo já está prejudicada, enquanto que a função radial pode estar preservada ou até aumentada ^(1,4,5).

Uma outra investigação, que tinha como objetivo aferir a sensibilidade da MAPSE em doentes em choque, concluiu que estes reproduzem a qualidade da função sistólica do VE ⁽¹⁵⁾. Também a ressonância magnética foi utilizada num outro estudo para avaliar a relação do movimento do anel mitral com a FEVE, tendo sido concluído que apresentam estreita relação ⁽¹⁷⁾.

Os resultados mostram uma correlação moderada entre a idade e a MAPSE, constatando-se que o aumento do número de anos vividos implica diminuição na excursão sistólica do anel mitral, o

mesmo sucedendo relativamente à FEVE. Estes resultados são suportados pelo estudo levado a cabo por Florian Andre e colaboradores ⁽¹⁸⁾, que verificaram que a MAPSE é inversamente proporcional com a idade. O envelhecimento conduz a mudanças progressivas a nível cardíaco, sejam estruturais ou funcionais, ocorrendo envelhecimento das fibras miocárdicas, diminuição da *compliance*, diminuição da distensibilidade e aumento da espessura do miocárdio. Com o avançar da idade, verificam-se em primeiro lugar alterações na função longitudinal, enquanto que a função radial pode estar preservada ou até aumentada. Sugere-se que a MAPSE seja principalmente representativa das fibras subendocárdicas, orientadas longitudinalmente, em comparação às fibras circunferenciais, subepicárdicas, medidas pela FEVE⁽¹⁹⁾.

Da análise dos dados resulta que a S[´]septal mostrou uma correlação moderada com a MAPSE S, enquanto que a S[´]lateral demonstrou correlação forte com a MAPSE L. Este achado encontra suporte num outro estudo que demonstrou haver correlação significativa entre as duas variáveis, concluindo que usadas de forma simultânea e complementar, aumentam a sensibilidade e especificidade na previsão da FEVE ⁽²⁰⁾. A FEVE pode, no entanto, apresentar-se dentro dos valores considerados normais e a velocidade miocárdica sistólica mostrar valores diminuídos, sendo esse eventualmente o primeiro sinal de alerta para suposta insuficiência cardíaca. As pequenas alterações da função sistólica longitudinal, não detetadas no cálculo da FEVE, tem enorme potencial preditor no desenvolvimento de algumas patologias cardiovasculares⁽²¹⁾.

O desenvolvimento de tecnologias mais modernas, como o *speckle tracking*, são progressivamente mais eficazes no estudo da função sistólica. No entanto, nem todas as unidades hospitalares e serviços de cardiologia têm ecógrafos e profissionais preparados para esta realidade. Destaca-se, assim, a importância da MAPSE na avaliação da função sistólica longitudinal⁽²²⁾.

Conclusão

A MAPSE é um método ecocardiográfico quantitativo que reflete a função sistólica do VE, podendo ser considerada um preditor preciso da FEVE. Apesar do uso rotineiro de métodos mais precisos na quantificação da FEVE, como o método de Simpson biplanar ou a avaliação da deformação miocárdica, a utilidade da MAPSE é evidente na avaliação da função sistólica do VE, em janelas acústicas de má qualidade ou no contexto de decisões clínicas emergentes. É um método simples, rápido e independente da experiência do profissional. Acreditamos que a MAPSE deve fazer parte do estudo ecocardiográfico de rotina, como complemento à determinação da FEVE.

No decorrer desta investigação deparámo-nos com algumas limitações, como a ausência de informação relativa aos antecedentes clínicos, terapêutica medicamentosa e comorbidades associadas dos participantes no estudo. Não foi tida em consideração a influência de patologias específicas nas medidas MAPSE, por exemplo, alterações na contratilidade segmentar no contexto de doença coronária.

A relação entre a MAPSE e a FEVE poderá ser alvo de investigações futuras com base em exames diagnóstico, como a ecocardiografia tridimensional ou a ressonância magnética.

Referências Bibliográficas

1. Carlsson M, Ugander M, Mosen H, Buhre T, Arheden H. Atrioventricular plane displacement is the major contributor to left ventricular pumping in healthy adults, athletes, and patients with dilated cardiomyopathy. *Am J Physiol Heart Circ Physiol*. 2007;292(3):1452–9.
2. Vermeiren GL, Malbrain ML, Walpot JM. Cardiac Ultrasonography in the critical care setting: a practical approach to assess cardiac function and preload for the “non-cardiologist”. *Anaesthesiol Intensive Ther.* 2015;47(j):89-104.
3. Yuda S, Inaba Y, Fujii S, Kokubu N, Yoshioka T, Sakurai S, et al. Assessment of left ventricular ejection fraction using long-axis systolic function is independent of image quality: A study of tissue Doppler imaging and m-mode echocardiography. *Echocardiography*. 2006;23(10):846–52.
4. Matos J, Kronzon I, Panagopoulos G, Perk G. Mitral annular plane systolic excursion as a surrogate for left ventricular ejection fraction. *J Am Soc Echocardiogr*. 2012;25(9):969–74.
5. Hu K, Liu D, Herrmann S, Niemann M, Gaudron P, Voelker W, et al. Clinical implication of mitral annular plane systolic excursion for patients with cardiovascular disease. *Eur Heart J Cardiovasc Imaging*. 2012;14(3):205-212.
6. Ballo P, Bocelli A, Motto A, Mondillo S. Concordance between m-mode, pulsed tissue Doppler, and colour tissue Doppler in the assessment of mitral annulus systolic excursion in normal subjects. *Eur J Echocardiogr*. 2008;9(6):748–53.
7. Wenzelburger FW, Tan YT, Choudhary FJ, Lee ES, Leyva F, Sanderson JE. Mitral annular plane systolic excursion on exercise: a simple diagnostic tool for heart failure with preserved ejection fraction. *Eur J Heart Fail*. 2011;13(9):953–960.
8. Henein MY, Gibson DG. Normal long axis function. *Heart*. 1999;81(2):111–13.
9. Ballo P, Quatrini I, Giacomini E, Motto A, Mondillo S. Circumferential versus longitudinal systolic function in patients with hypertension: a nonlinear relation. *J Am Soc Echocardiogr*. 2007;20(3):298–306.
10. Frielingsdorf J, Schmidt C, Debrunner M, Tavakoli R, Genoni M, Straumann E, et al. Atrium-driven Mitral Annulus Motion Velocity Reflects Global Left Ventricular Function and Pulmonary Congestion During Acute Biventricular Pacing. *J Am Soc Echocardiogr*. 2008;21(3):288–293.
11. Ballo P, Barone D, Bocelli A, Motto A, Mondillo S. Left ventricular longitudinal systolic dysfunction is an independent marker of cardiovascular risk in patients with hypertension. *Am J Hypertens*. 2008;21(9):1047–54.
12. Cikes M, Sutherland GR, Anderson LJ, Bijnens BH. The role of echocardiographic deformation imaging in hypertrophic myopathies. *Nat Rev Cardiol*. 2010;7(7):384–96.
13. Mayr A, Pamminger M, Reindl M, Greulich S, Reinstadler SJ, Tiller C, et al. Mitral annular plane systolic excursion by cardiac MR is an easy tool for optimized prognosis assessment in ST-elevation myocardial infarction. *Eur Radiol*. 2019;30(1):620–9.
14. Bergenzaun L, Ohlin H, Gudmundsson P, Willenheimer R, Chew MS. Mitral annular plane systolic excursion (MAPSE) in shock: a valuable echocardiographic parameter in intensive care patients. *Cardiovasc Ultrasound*. 2013;11(1):11-6.
15. Lang RM, Bierig M, Devereux RB, Flachskampf FA, Foster E, Pellikka PA, Picard MH, et al. Recommendations for chamber quantification: a report from the American Society of Echocardiography’s Guidelines and Standards Committee and the Chamber Quantification Writing Group, developed in conjunction with the European Association of Echocardiography, a branch of the European Society of Cardiology. *J Am Soc Echocardiogr*. 2005;18(12):1440–1463.
16. Elnamany MF, Abdelhameed AK. Mitral annular motion as a surrogate for left ventricular function: Correlation with brain natriuretic peptide levels. *Eur J Echocardiogr*. 2006;7(3):187-98.
17. Romano S, Judd RM, Kim RJ, Kim HW, Klem I, Heitner JF, et al. Left ventricular long-axis function assessed with cardiac cine MR imaging is an independent predictor of all-cause mortality in patients with reduced ejection fraction: a multicenter study. *Radiology*. 2018;286(2):452–60.
18. Andre F, Lossnitzer D, Buss S, Steen H. Reference values of mitral and tricuspid annular plane systolic excursion for the evaluation of left and right ventricular performance. *J Cardiovasc Magn Reson*. 2012;14(51):M3.
19. Adel W, Roushdy A, Nabil M. Mitral Annular Plane Systolic Excursion-Derived Ejection Fraction: A Simple and Valid Tool in Adult Males With Left Ventricular Systolic Dysfunction. *Echocardiography*. 2015;33(2):179-184.
20. Khorshid H, Waddeea B, Sabry E. Correlation of Mitral Annular Plane Systolic Excursion (MAPSE) and Tissue Doppler peak Systolic Velocity with Left Ventricular Systolic Function. *J. cardiol. curr. res*. 2017;10(1):00349
21. Jorge AJ, Silva EN, Fernandes LC, Ribeiro ML, Mesquita ET, Licio FV. Avaliação da função sistólica longitudinal na insuficiência cardíaca com fração de ejeção normal. *Arq. Bras. Cardiol*. 2010;94(6):799–805.
22. Luszczak J, Olszowska M, Drapisz S, Plazak W, Kaznica-Wiatr M, Karch I, et al. Assessment of left ventricle function in aortic stenosis: mitral annular plane systolic excursion is not inferior to speckle tracking echocardiography derived global longitudinal peak strain. *Cardiovasc Ultrasound*. 2013;11(1):11-45.